

L'urgentiste, l'expert, le juge...

Des histoires à discuter...

Dr J.P. Fontaine SAU Saint-Louis (Paris AP-HP)



The banner features a dark blue background with a white circular logo on the left containing the text 'NT₂U'. To the right of the logo is the text 'URGENCES TRAUMATIQUES' in white. Below this text is a row of seven circular icons representing different types of trauma: skull fracture, knee injury, elbow injury, wrist injury, hand injury, foot injury, and spine injury. To the right of these icons is the text 'Centre des Congrès WTC GRENOBLE' in white. Below this text is the website 'cnt2u.mcocongres.com' in orange. On the far right is a diamond-shaped orange box containing the dates '03-04 OCTOBRE 2025'. At the bottom of the banner is a photograph of a person ice climbing.

NT₂U

URGENCES TRAUMATIQUES

Vers un consensus chirurgical des urgences traumatiques

Centre des Congrès
WTC GRENOBLE

cnt2u.mcocongres.com

**03-04
OCTOBRE
2025**

CAS N°1

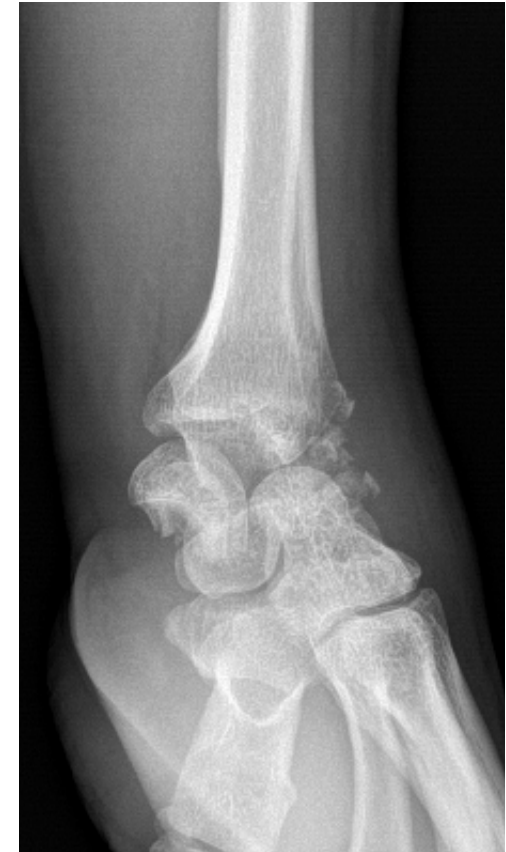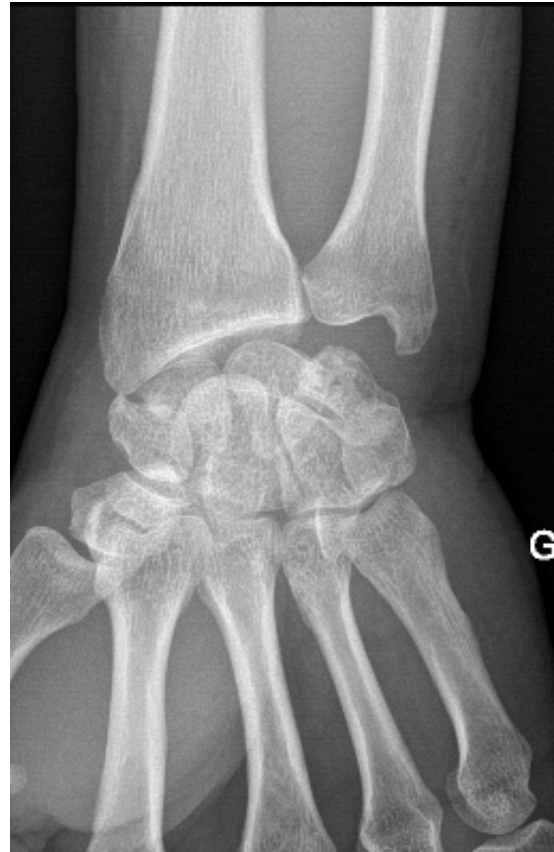Accident de travail

Homme 48 ans

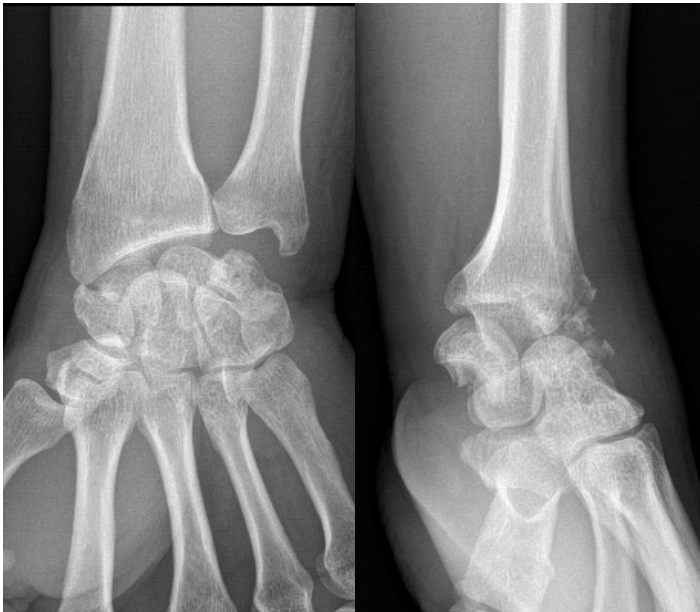Chute d'une échelle de 3m

Réception sur poignet gauche

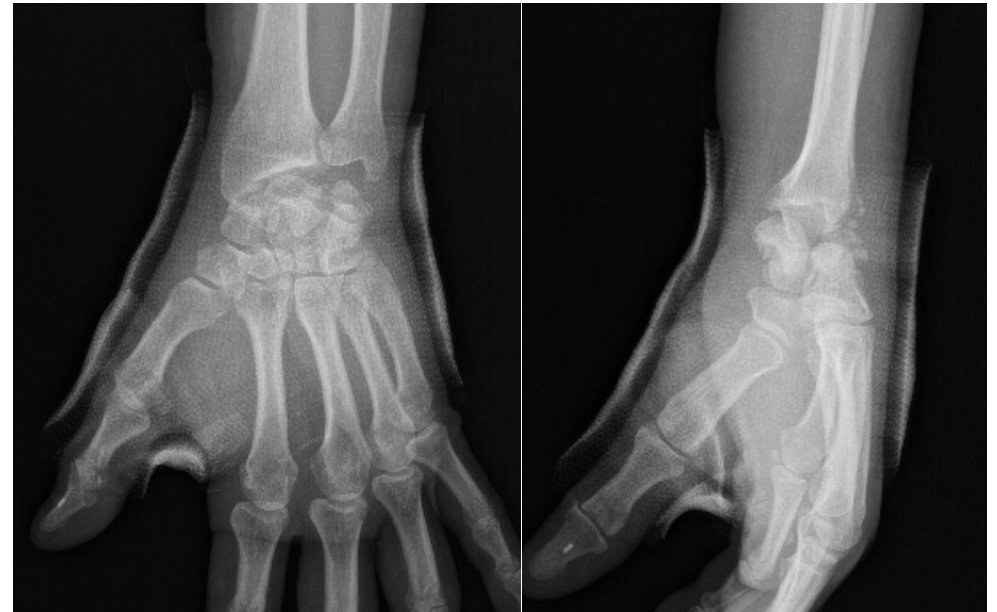Pris en charge par l'interne de garde



Prise en charge

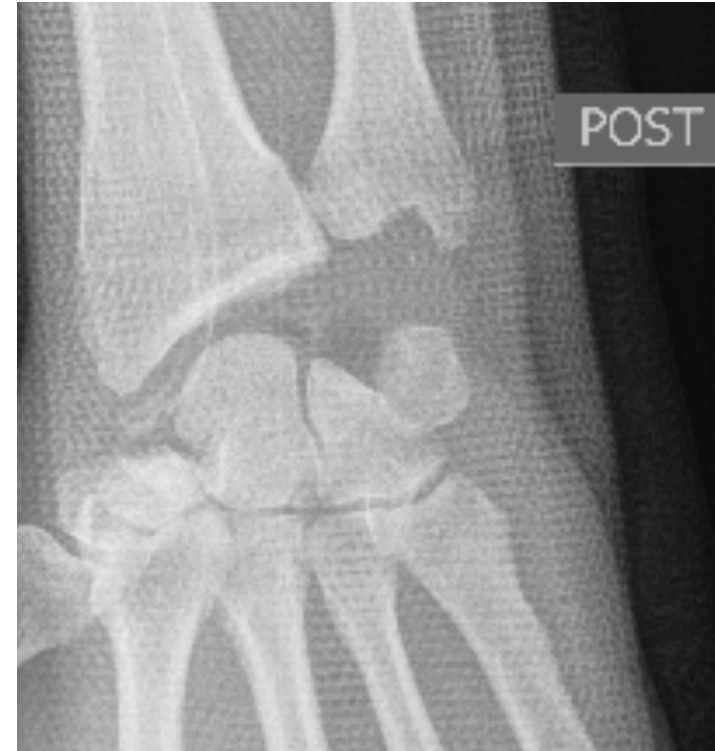
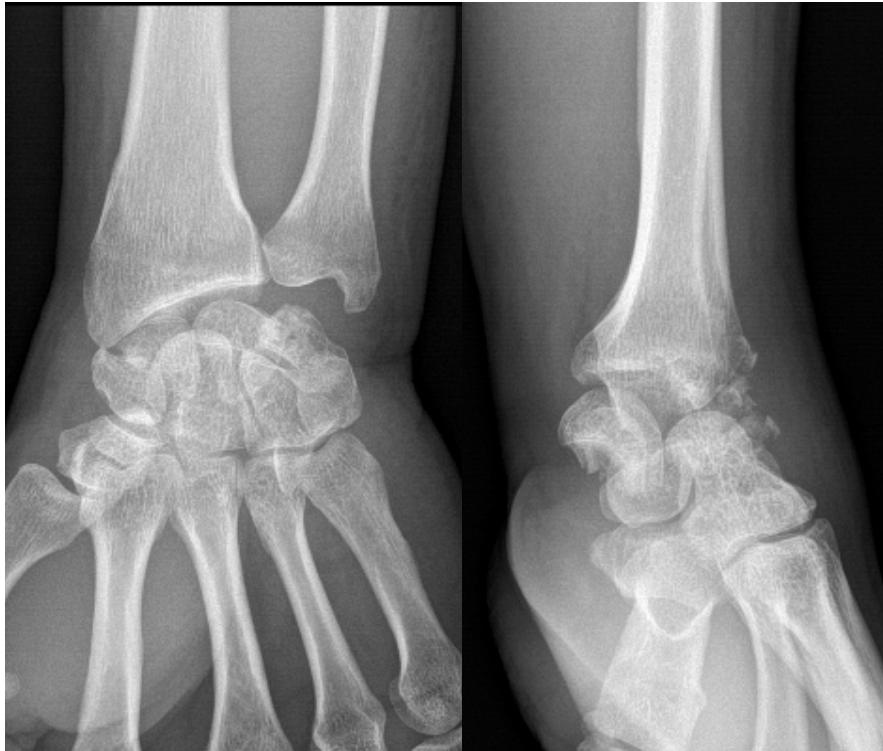
radio poignet gauche F+P et deroule du scaphoide : fracture du scaphoide gauche
radio de controle sous platre faite pas de deplacement secondaire



gantelet pendant 3 semaines
reconvoqué dans 8 jours aux urgences pour controle clinique et radiologique
antalgiques
AT
explications données au patient

La suite...



...Résection 1^{ère} rangée du carpe.

Discussion cas 1

- Formation
- Responsabilité
- Interprétation des images par l'urgentiste, CR du radiologue, l'IA...
- Séniorisation
- Organisation de filières...

CAS N°2

Accident sportif

Jeune homme mineur droitier

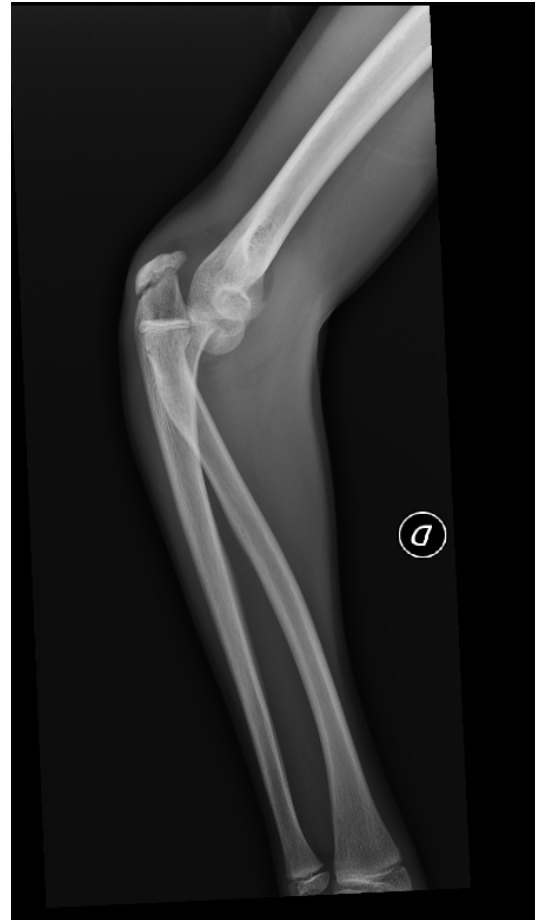Chute au basket

Réception sur main droite

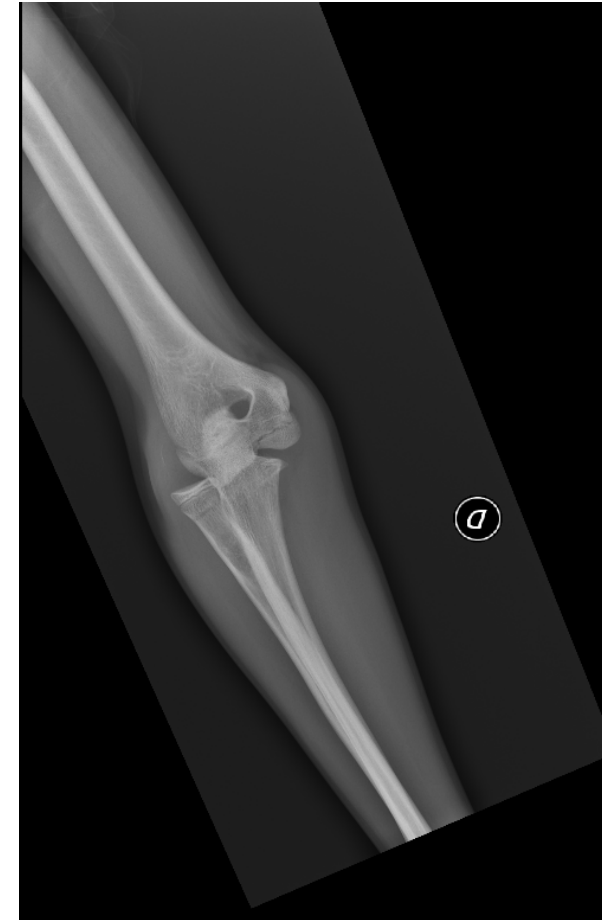Pris en charge par senior expérimenté

Echange « vif » avec la mère qui veut
assister à la réduction, ce que refuse

« vertement » le sénior



Dr JP Fontaine SAU Saint-Louis (Paris AP-HP)



CNT2U Grenoble 4 Octobre 2025

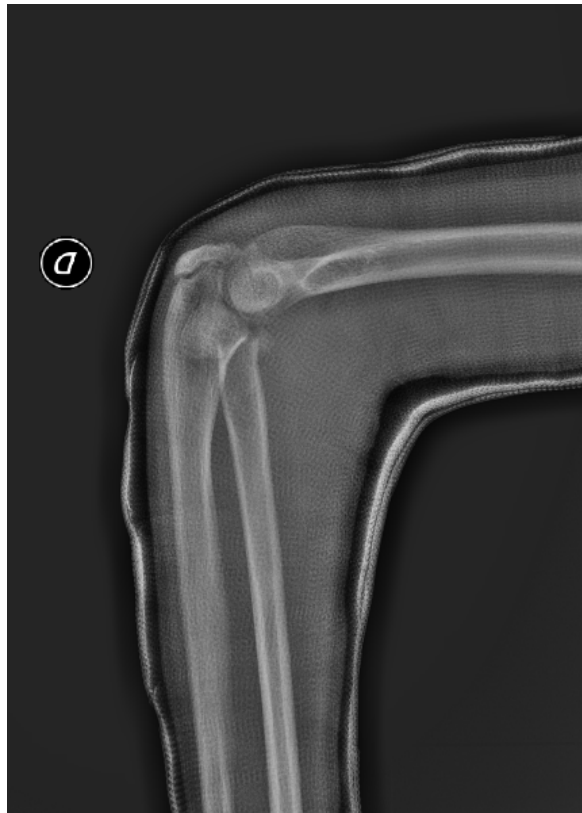
Prise en charge :

Décision de Réduction

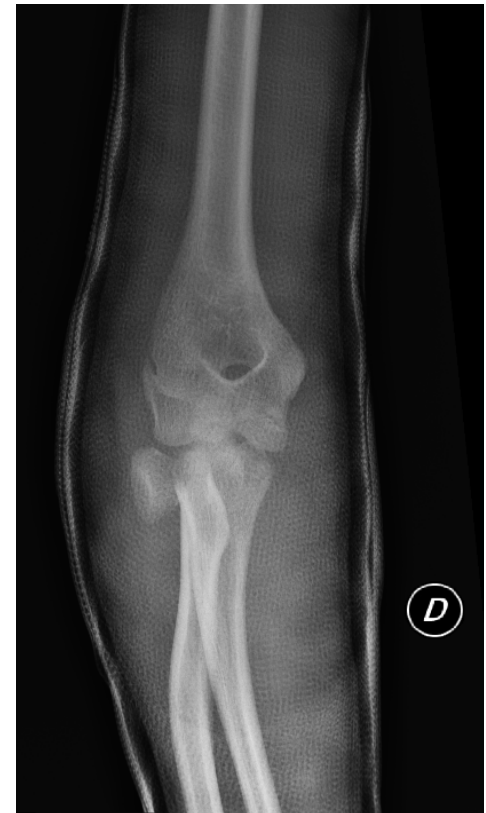Sous MEOPA + Titration
morphinique

Immobilisation plâtrée

Contrôle radiographique



Dr JP Fontaine SAU Saint-Louis (Paris AP-HP)



CNT2U Grenoble 4 Octobre 2025

La suite...

❖ CONCLUSION MEDICALE

Chute au basketball ce jour
tableau clinique de luxation du coude droit
déformation et impotence
pas de TSM distaux ni vasculaires
LUXATION POSTÉRO EXTERNE COUDE DT+ FRACTURE COL RADIAL + ARRACHEMENT DU CORONOIDE
SOUS TITRATION MOPHINIQUE ET KALINOX RÉDUCTION
POSE DE BABP + ÉCHARPE
RX CE CONTROLE luxation réduite mais bascule de la cupule radiale due au déplacement de la fracture du col radial
transfert Trousseau pour réduction-ostéosynthèse de la cupule radiale

Réclamation pour aggravation des lésions et « comportement inacceptable »

Discussion cas 2

- Responsabilité
- Aléa ou faute ?
- Même suite si même évènement mais acte réalisé par Orthopédiste?
- Relationnel / Comportement et réclamation

CAS N°3

Patient de 89 ans

En maison de retraite

Retrouvée douloureuse dans son lit

Douleur de cuisse et de genou d'après le mot

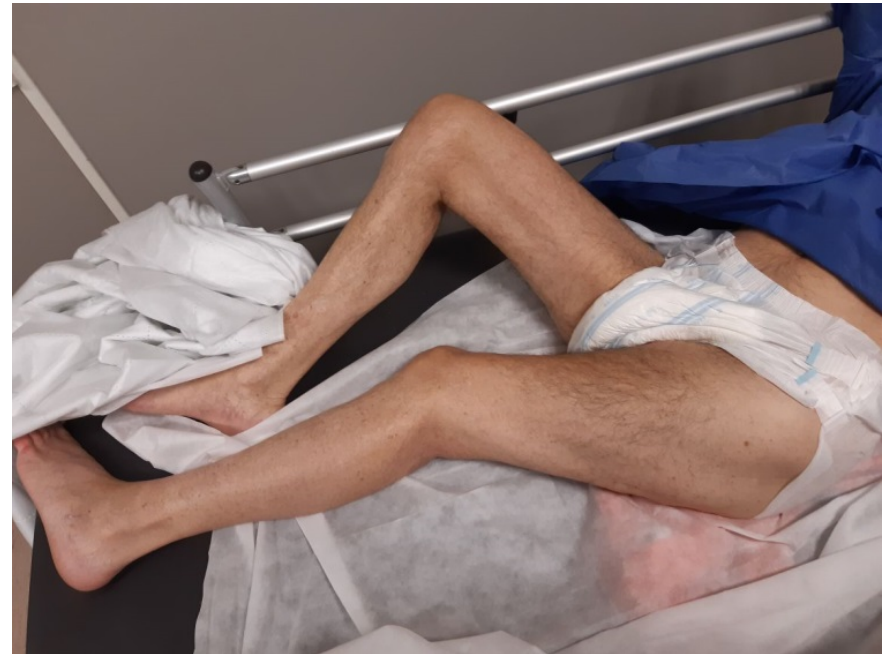Pas de notion de chute

Marche habituellement avec aide /

déambulateur

Troubles cognitifs mineurs

Pas d'anticoagulant



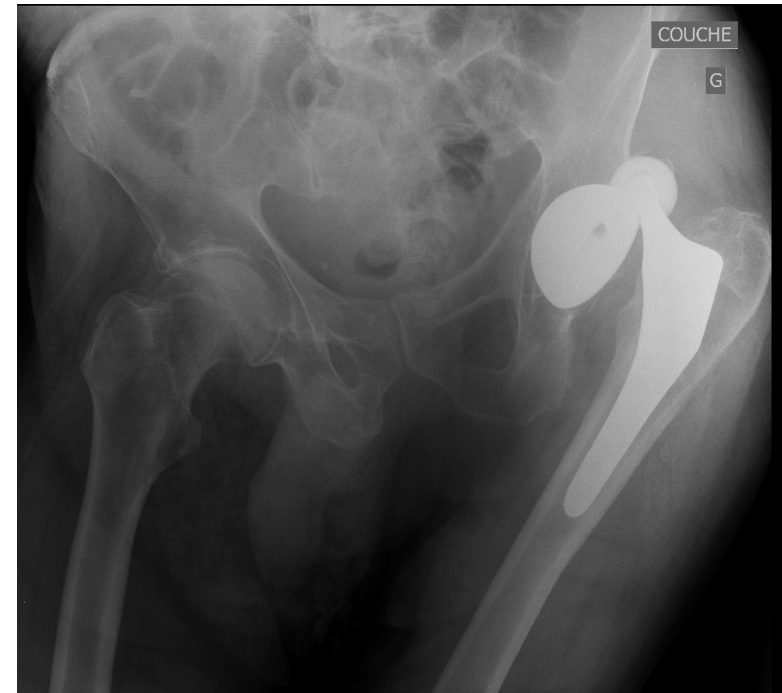
Prise en charge :

Antalgiques / Radiographie

Pas d'orthopédiste sur place

Contact service d'orthopédie du secteur

Réponse téléphonique après visualisation des radios



«Monte sur le lit, réduis la, tu es urgentiste, tu sais faire, tu me rappelles si tu as un problème... »

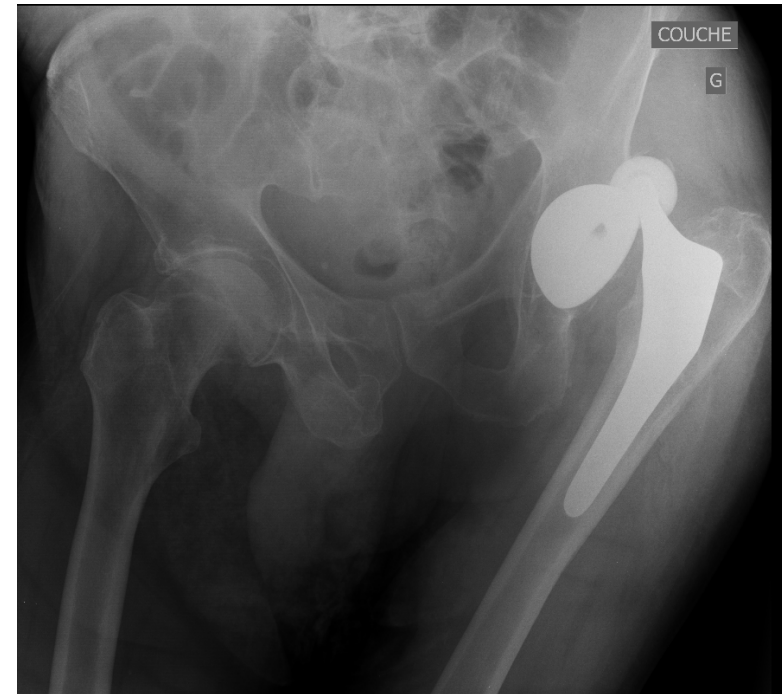
Prise en charge :

Antalgiques / Radiographie

Pas d'orthopédiste sur place

Contact service d'orthopédie du secteur

Réponse téléphonique après visualisation des radios



«Monte sur le lit, réduis-la, tu es urgentiste, tu sais faire, tu me rappelles si tu as un problème... »

Discussion cas 3

- Gestion des avis
- Qui est qualifié pour faire
- Prise en compte de l'expérience
- Responsabilité si respecte l'avis ou pas
- Traçabilité des avis
- Qualification du donneur d'avis